Учебники и учебные пособия
для студентов высших учебных заведений

С.В. ТИМОФЕЕВ
Заслуженный ветеринарный врач РФ,
доктор биологических наук, профессор

СТОМАТОЛОГИЯ ЖИВОТНЫХ

Учебник

Допущено Министерством сельского хозяйства Российской Федерации
в качестве учебника для студентов высших учебных заведений,
обучающихся по специальности 111201 - Ветеринария.

Москва, 2007

УДК 617.5:619
ББК 48.75я73

Стоматология животных / С.В. Тимофеев. М.: Агровст, 2006. 120 с. (Учебники и учебные пособия для студентов высших учебных заведений по специальности 111201 Ветеринария-111-201).

Автор благодарит за помощь> в создании книги: Н.А. Слесарейко. доктора биологических наук, профессора, заведующего кафедрой анатомии; В.М. Бирюкову, ветеринарного врача-стоматолога.

Редактор:

Рецензенты:

заведующий кафедрой биологии и патологии мелких домашних, лабораторных и экзотических животных МГАВМиБ им. К.И. Скрябина, доктор ветеринарных наук, профессор Е.П. **Копенкин;** доктор ветеринарных паук, профессор МГАВМиБ им. К.И. Скрябина М.С. **Борисов;** заведующий кафедрой ветеринарной хирургии ВГАУ им. К. Д. Глинки, доктор ветеринарных наук, профессор **В.**А. **Черванев.**

Рассмотрены вопросы анатомии и физиологии зубочслюстной системы животных, а также особенности оборудования стоматологического кабинета, методы диагностики и хирургического лечения различных болезней зубов.

Для студентов вузов по специальности «Ветеринария» и в качестве пособия для практикующих ветеринарных врачей.

© С.В. Тимофеев
© «Агровет», 2007

Право на данное издание принадлежит авторам. Воспроизведение и распространение в каком бы то ни было виде части или целого издания не может быть осуществлено без письменного разрешения авторов.

Содержание

Введение.....5

1. СОВРЕМЕННОЕ ПРЕДСТАВЛЕНИЕ О СОСТОЯНИИ ЗУБОЧЕЛЮСТНОЙ СИСТЕМЫ ЖИВОТНЫХ.....7

1.1. Теория прорезывания чубов.....7

1.2. Анатомо-тоширафическая характеристика чубного органа и ротовой полостн.....8

1.2.1. С ЦП кпрпые особенности л ѵiioi о орі ана і собак.....16

1.2.2. Г//м *ктурные особенности ч\ оного органа* і *К РС*.....20

1.2.3. *Сір\ктурные особенности чубного органа \ лошадей*.....21

1.2.4 Сгр\кпрные особенности п оїioi о орі ана і снпнеИ.....23

1.2.5 *Струкпрные особенности птіоі о органа у/рычунои*.....24

1.2.6. *С1р\таурныс особенности чубного органа у реп пгйн*.....25

1.2.7. *Структурные особенности чубного органа у обечьян*.....27

1.3. Ретгпепанатомпческие особенности чубочелюстной системы.....28

2. ОРГАНИЗАЦИЯ РАБОТЫ И ОБОРУДОВАНИЕ СТОМАТОЛОГИЧЕСКОГО КАБИНЕТА.....31

2.1. Оборудование сі ома і о.тогпческого кабинета.....31

2.2. Средства обечболнвання, обечдвпживапия и успокоения животных.....41

3. КЛИНИЧЕСКИЕ ПРОЯВЛЕНИЯ ОСНОВНЫХ ЗАБОЛЕВАНИЙ ЗУБОЧЕЛЮСТНОЙ СИСТЕМЫ У ЖИВОТНЫХ.....45

3.1. **Особенности** прикуса у животных.....45

3.2. Аномалии чубного прикуса.....46

3.3. Неправильное стирание чубов.....47

3.4. Болезни зубов некариозного происхождения 49
3.5. Болезни зубов кариозного происхождения 55
4. ОБЩИЕ ПРИНЦИПЫ ХИРУРГИЧЕСКОГО ЛЕЧЕНИЯ ЗУБОЧЕЛЮСТНОЙ СИСТЕМЫ У ЖИВОТНЫХ 89
5. ХИРУРГИЧЕСКОЕ ЛЕЧЕНИЕ ЧАСТНОЙ ЗУБНОЙ ПАТОЛОГИИ 93
6. **ТЕСТ-ВОПРОСЫ ДЛЯ САМОКОНТРОЛЯ ЗНАНИЙ** 115
7. БИБЛИОГРАФИЧЕСКИЙ СПИСОК 119
8. ПРИЛОЖЕНИЯ 121

«Chirurgus mente prius et oculis agat
guam annata manu»

«Хирургу следует прежде действовать
умом и глазами, а потом уже ножом»
(лат.)

Введение

В настоящее время в доступной литературе крайне недостаточно сведений об особенностях нормальной и патологической морфологии зубочелюстной системы домашних животных, диагностике, лечению и профилактике стоматологических заболеваний у непродуктивных и продуктивных видов домашних животных. Как позитивный момент следует отметить публикации по болезням зубочелюстной системы собак В. Фролова. Большая часть сведений получена нами на основании клинических наблюдений, проведения научных анатомо-топографичсских исследований на кафедрах ветеринарной хирургии и нормальной анатомии ФГОУ ВПО МГАВМиБ им. К.И. Скрябина. На рост и развитие домашних животных влияют многочисленные факторы внешней среды (условия содержания, температура, состав воздуха, его относительная влажность, моцион, кормление и т.д.), в результате воздействия которых у животных возникают различные ответные реакции, которые при определенных условиях могут вызывать большое количество заболеваний, в том числе и стоматологического характера. Причинами поражения зубочелюстной системы у домашних животных чаще всего бывают:

- породная предрасположенность;
- грубое нарушение условий содержания и дрессуры;
- отсутствие регулярной санации ротовой полости;
- перевод плотоядных животных на концентрированные корма низкого качества и дача продуктивным животным объемного корма, содержащего посторонние частицы.

Болезни зубов и ротовой полости у домашних животных очень часто являются причиной хронических поражений желудка, кишечника, кожного покрова, суставов, почек, органов дыхания и даже сердца. Не секрет, что состояние системы пищеварения животного влияет не только на общее самочувствие животного, но и на его хозяйственно-полезные качества.

1. Современное представление о состоянии зубочелюстной системы животных

1.1. Теория прорезывания зубов

Механизм прорезывания зубов у различных видов животных весьма сложен и мало изучен. Большинство теорий рассматривает прорезывание зуба как местный процесс. К ним можно отнести **теорию выталкивания зуба** (корневая теория) развивающимся и растущим корнем или развивающейся лункой в результате отложения на ее дне костных балочек. По Г. Ясвоину, причина прорезывания зубов заложена в дифференцировании зубного сосочка и превращении его в пульпу зуба, при этом объем соединительнотканного образования увеличивается за счет роста количества основного вещества. Это и создаст ту силу внутри зубного зачатка, которая и продвигает его к поверхности десны. Пульпарной теории противоречит факт прорезывания зуба с поврежденной пульпой. Корневая теория прорезывания зубов опровергается рядом клинических фактов, например задержкой отдельных зубов в десне со сформированными корнями (явление ретенции зуба), большей ;щипой пу ти, который проходит коронка клыка, по сравнению с ятиной его корпя и т. д. Не отрицая в механизме прорезывания зубов акта пролиферации костной ткани па дне зубной лупки и повышения внутрисосочкового давления, А. *Я.* Катц указывает на ведущую роль процессов перестройки альвеолярного отростка (теория альвеолярного компонента), окружающего прорезывающийся зуб. Резорбция костной ткани на внутренней поверхности края альвеолярного гребня, которая вызывается давлением растущего зубного зачатка, и создаст, по мнению этого автора, ослабление сопротивления прорезывающему-

ся зубу. По мнению Е. Е. Платонова и А. И. Рыбакова, указанные причины могут явиться не самостоятельными факторами, а лишь отдельными моментами в сложном комплексном механизме прорезывания зубов (теория комплексного развития), который обусловлен развитием зубного зачатка и окружающих его тканей, связанных с развитием и жизнью всего организма. Клинические и экспериментальные наблюдения, проведенные нами на кафедре ветеринарной хирургии, подтверждают большое влияние на этот процесс нейрогуморальных факторов.

Процесс прорезывания постоянных зубов (резцы, клыки и моляры) происходит после завершения рассасывания корней временных зубов. В процессе роста и развития зачатка постоянного зуба за счет остеокластов происходит разрушение костной nepei оро;цси, отделяющей его от корня временного зуба. Остеобластичсский вид разрушения цемента и дентина отмечается и при резорбции самого корня временного зуба, что наблюдается задолг о до начала прорезьгваггия соответствующего постоянного зуба.

Установлено, что одновременно с разрушением твердых тканей корпя временного зуба протекает и процесс частичного восстановления его цемента и дентина новообразованной тканью за счет цементобластов и остеобластов. Однако резорбция превалирует над репаративным процессом, так как протекает более активно и одновременно с двух сторон. Помимо разрушения дентина остеокластами периодонта, кореггь разрушается теми же клетками и со стороны пульпы, которая превращается к этому периоду в грануляционную ткань.

Знание сроков формирования корней временных и постоянных зубов, как и сроков рассасывания корней временных, необходимо клиницисту для правильной ориентации в выборе метода лечения этих зубов, особенно пульпита и периодонтита.

1.2. Анатомо-топографическая характеристика зубного органа и ротовой полости

В постоянном прикусе у различных видов животных различное количество зубов.

Их анатомо-стоматологическая формула:

- *для кошек* 2х(РЗ\ЗК1\1ПрЗ\2М1\1) = 30 постоянных и молочных зубов 26;

- *дш* <х>б.эл-2х(РЗ\ЗК1\1Пр4\4М2\3)= 42 постоянных и молочных зубов 28;

- *для лошадей* 2х(Р3\3К1\inр3\3М3\3)= 40 для жеребца и 36 ;щя кобылы постоянных зубов;

- *для КРС* 2х(РО\4Пр4\4М2\2)= 32, на верхней челюсти вместо резцов имеются роговые образования па десне;

- *для свиней* 2х(РЗ\ЗК1\1Пр4\4МЗ\3)=44 постоянных зуба и 28 молочных;

- *для бобра* 2х(Р1\1 М4\4)= 20 постоянных зубов.

В зубах временного и постоянного прикуса различают коронку (corona dentis) часть зуба, выступающую в полость рта, корень зуба (radix dentis), который находится в альвеоле, и шейку зуба (collum dentis) анатомическое образование, где коронка зуба переходит в корень. В этом месте заканчивается эмалевый покров коронки зуба и начинается цемент (cementum), которым покрыт корень зуба. В области шейки зуба прикрепляется круговая связка, волокна которой с противоположной стороны вплетаются в кость альвеолы, десну, а также направляются к шейкам соседних зубов.

Внутри зуба имеется полость (cavum dentis), которая делится на коронковую часть (cavum coronale) и корневые каналы (canalis radicis dentis), в области верхушки корня заканчивающиеся узким апикальным отверстием (foramen apices dentis).

Коронки зубов corona dentis часть зуба, выступающая в полость рта и покрытая эмалью. Коронки зубов имеют несколько поверхностей. У группы передних (фронтальных) зубов они следующие: вестибулярная (facides vestibularis), язычная (f. lingualis), две контактные поверхности, одна из которых обращена к срединной линии и называется срединной поверхностью (f. mcdialis), а другая кнаружи и называется боковой поверхностью (f. lateralis). Линия схождения губной и язычной поверхностей образует режущий край (margo incisalis). В группе прсмоляров и моляров различают преддверную (f. vestibularis), язычную (f. lingualis) и жевательную поверхности (Г. masticatoria). Из контактных поверхностей (f. contactus) одна называется передней (f. anterior), другая задней (Г. posterior).

Благодаря анатомическим особенностям строения коронок зубов, можно определить принадлежность их к верхней или нижней челюсти, а также правой или левой стороне по ряду при-

знаков. **1. Признак кривизны** возникает в результате того, что наиболее выпуклая часть вестибулярной (губной, щечной) поверхности коронок зубов смещена к срединной или передней (у моляров) поверхности их. **2. Признак угла** заключается в том, что угол, образованный режущим краем и срединной поверхностью, всегда более острый, чем угол, образованный режущим краем и боковой поверхностью зубов. Такая же закономерность наблюдается у зубов жевательной группы, где более острые углы образованы схождением жевательной поверхности с передней. **3. Признак корня** выражается в отклонении от средней линии верхушек корней резцов и клыков латсрально, а премоляров и моляров дистально. Коронки временных резцов верхней и нижней челюст ей похожи на коронки одноименных постоянных зубов.

Шейка зуба collum (ccrvix) dentis небольшое сужение, в области которого коронка переходит в корень. Шейку зуба охватывает десна. В области шейки проходит эмалево-цемептная граница.

Клиническая шейки это линия прочного прикрепления десны к зубу. Клиническая шейка может быть выше или ниже анатомической.

Корень зуба radix dentis часть зуба, погруженная в зубную альвеолу и покрытая цементом. Корень оканчивается верхушкой корня apex radicis dentis, на которой имеется отверстие верхушки foramen apicis dentis. Количество корней у зуба различно и зависит от вида животного и выполняемой функции зуба.

Клинический корень эт о част ь зуба, погруженная в альвеолу. С возрастом клинический корень становится меньше анатомического.

Твердые шипи зуба представлены дентином, эмалмо и цементом.

Дентин dentinum ткань, составляющая основу зуба. Дентин состоит из обызвсствленного матрикса, пронизанного дснтинными трубочками, содержащими отростки клеток одонтобластов, выстилающих полость зуба. Межклеточное вещество содержит органический компонент (коллагеновые волокна), часть их ориентирована радиально (волокна Корфа), а /Другие тангенциально (волокна Эбнера), и минеральный компонент (кристаллы гидроксиапатит а).

Поверхностная, прилегающая к эмалево-дсптинному соединению и цементу, зона, ширина которой составляет несколько микронов, состоит исключительно из радиальио направленных волокон. Дентин имеет различные зоны, различающиеся по микроструктуре и окраске. «Наличие нервов в дентине доказано, причем концевые нервные аппараты в дентине могут быть разнообразной структуры».

Эмаль cnamclum эта ткань, покрывающая коронку зуба, является самой твердой в организме (250-800 ед. Виккерса). На жевательной поверхности ее толщина 1,5-1,7 мм, на боковых поверхностях она значительно тоньше и сходит на нет к шейке, к месту соединения с цементом.

Основным структурным образованием эмали являются эмалевые призмы диаметром 4-6 мкм. Длина призмы соответствует толщине слоя эмали и даже превышает ее, гак как она имеет извилистое направление. Эмалевые призмы, концентрируясь в пучки, образуют S-образные изгибы.

Эмалевая призма имеет поперечную исчсрченность, которая отражает суточный ритм отложений минеральных солей. Сама призма в поперечном сечении в большинстве случаев имеет аркадообразпую форму, или форму чешуи, но она может, быть полигональной, округлой или гексагональной формы.

Органическое вещество эмали обнаруживается в виде тончайших фибриллярных структур. Существует мнение, что органические волокна определяют ориентацию кристаллов призмы эмали.

Основной структурной единицей призмы считаются кристаллы апатигоподобпого происхождения, которые плотно прилежат друг к другу, по располагаются под углом. Считают, что размер кристаллов с возрастом изменяется, они становятся большими.

Структура кристалла обусловлена размером элементарной ячейки. По се размерам определяется природа кристалла. Это значит, что кристаллы гидроксиапатита и фторапатита имеют свои параметры.

В составе химических неорганических соединений кальций составляет 37"», а фосфор 17°».

В состоянии эмали зуба важная роль принадлежит соотношению Ca/P, как элементов, составляющих основу эмали зуба. Это соотношение непостоянно и может изменяться под воздействием ряда факторов. Возможны существенные различия соотношения Ca/P в пределах одного зуба, что послужило ос-

нованием для утверждения о неоднородности структуры эмали зуба и, следовательно, о неодинаковой подверженности различных участков поражению кариесом.

По существующим представлениям, коэффициент Ca/P можно использовать ;щя оценки состояния эмали зуба.

Цемент cementum ткань, покрывающая дентин в области корня. По строению цемент близок к костной ткани и содержит до 60-70° о минеральных солей. Состоит из клеток цементоцитов и цемснтобластов и обызвсствленного матрикса. Питание цемента происходит диффузно со стороны периодонта.

Внутри имеется **полость зуба** cavum dentis или cavitas dentis. Полость зуба принято разделять на полость коронки (cavum coronale) и канал корня (canalis radicis dentis), открывающийся отверстием верхушки зуба (foramen apicis dentis).

Также выделяют коронковый и корневой отделы полости зуба.

Зубную полость заполняет **пульпа зуба** pulpa dentis, состоящая из нервов и кровеносных сосудов, погруженных в рыхлую соединительную ткань и обеспечивающих обмен веществ в зубе. Различают корональпую (pulpa coronalis) и корневую (pulpa radicis) пульпы.

Десна gingiva слизистая оболочка, которая покрывает зубные края соответствующих костей, плотно срастаясь с их надкостницей. Десна охватывает зуб в области шейки. Она обильно кровоснабжена, но относительно слабо иннервирована.

Десна подразделяется на три части: прикрепленную, свободную и дсснсвые межзубные сосочки.

Желобоватое углубление, находящееся между зубом и свободным краем десны, называется десневой бороздой. У собак се глубина составляет 2-3 мм.

Некоторые авторы употребляют термин «десневой карман», «пародонтальный карман», по большинство исследователей считают целесообразным под десневым карманом понимать лишь патологическое углубление десневой борозды при заболеваниях пародонта.

Поддерживающий аппарат зуба пародонт обеспечивает прикрепление зуба к зубной альвеоле. В его состав входят периодонт, стенка зубной альвеолы и десна. Пародонт выполня-

ст функции: опорную и амортизирующую, барьерную, трофическую и рефлекторную.

Зуб и пародонт в комплексе составляют зубной орган.

Млекопитающие в подавляющем большинстве гетеродонтные животные, т.е. обладают зубами различного строения в зависимости от выполняемых ими функций. Различают зубы 4 типов: резцы **dentes incisivi (I)** или **P,** клыки **denies canini (C)** или К и коренные зубы: *предкоренные (ложные, малые коренные), или прсмоляры* **dentes praemolarcs** (Р) или П, и *истинно коренные,* или моляры **dentes molares** (М), не имеющие молочных предшественников. Зубы на верхней и нижней челюстях группируются в зубные аркады, или дуги **arcus dentalis maxillaris et mandibularis.**

Принято обозначать зубные аркады как **arcus dentalis superior et inferior.** Кровоснабжение зубов осуществляется **a. infraorbital** и **a. alveolaris,** иннервация п. **infraorbital** и п. **alvcolaris.**

Резцы или резцовые зубы (dentes incisivi) служат для захвата и отрезывания порции корма, располагаются впереди остальных зубов и отгораживают губное преддверие от собственно ротовой полости. Помещаются резцы в альвеолах резцовых костей. Полный набор резцовых зубов подразделяется на зацепы это пары зубов, которые соприкасаются между собой по средней сагиттальной линии, по правую и левую стороны от них располагаются средние резцы, а по краям от последних располагаются окрайки. По своему строению резцовые зубы отличаются количественно и качественно у разных видов млекопитающих. **У** хищных животных они просты, у грызунов они растут со стороны корня практически всю жизнь, у жвачных на дорсальной аркаде они отсутствуют и представлены в виде розовой пластины. **У** всех резцов в значительной степени закруглен латеральный угол. Резцы нижней челюсти по размеру значительно меньше резцов верхней челюсти. Коронки их вытянуты в вертикальном направлении, губная поверхность не резко выпукла, язычная вогнута в вертикальном направлении. Боковые валики не выражены, поэтому бугорок почти отсутствует. Коронки центральных резцов уже боковых. Корни зубов тонкие, округлой формы, у центральных резцов верхней челюсти слегка сдавлены с боков. На бо-

ковых поверхностях корней имеются продольные бороздки. Хорошо выражены все анатомические признаки зубов. Величина резцов от зацепа к окрайку увеличивается.

Клыки (dentes canini) служат орудием нападения и защиты, а у некоторых живот ных (свиньи) орудием ятя извлечения пищи. Клыки имеют более или менее выраженную изогнутую форму, располагаются между резцовыми и коренными зубами. Величина и форма клыков сильно варьирует, а у отдельных животных (рогатый скот) они могут отсутствовать. Часто клыки отсутствуют и у самок животных. Клыки верхней челюсти имеют конусовидную форму и являются наиболее развитыми из группы однокорневых зубов. Режущий край клыка (коронка) образован не прямой линией, как у резцов, а состоит из двух сходящихся под углом отрезков, кот орые у места схождения образуют хорошо выраженный бугор. Молочные клыки, за исключением размера и цвета, напоминают строение клыков постоянного прикуса.

Коренные зубы стоят в аркаде позади клыков, за щекой, их роль сводится к измельчению питательного материала. *Малые коренные зубы, или ложпокореппые (так как бываюг и молочные, и постоянные), или предмелющие, или прсмоляры (denies pracmolars).* У четвертого премоляра нижней челюсти форма коронки приближается к прямоугольной, язычная поверхность несколько меньше щечной, диаметр коронки больше в щечпоязычпом направлении.

Щечная поверхность выпукла, отчетливо выявляется признак кривизны коронки, который у данных зубов нередко может быть обратным, т.е. более выпукла задняя часть щечной поверхности, а более поката передняя. Щечная поверхность переходит в боковые поверхности, образуя закругленные углы. Боковая поверхность имеет форму прямоугольника, выпукла, причем задняя поверхность выпукла в большей степени. Они плавно, не образуя углов, переходят в выпуклую язычную поверхность. Жевательная поверхность образована двумя углами, из которых щечный имеет несколько больший размер. *Большие коренные зубы, или истинные, не имеют молочных предшественников, бывают только постоянные, или мелющие, или моляры (denies molarcs).* Первый моляр верхней челюсти па жевательной поверхности имеет четыре бугра, отделенных друг

от друга бороздками. Одна из бороздок, начинаясь па передней поверхности, пересекает жевательную и переходит на щечную поверхность, где продолжается до шейки зуба. Этой бороздкой отделяется псрсдпсщсчный бугор. Вторая бороздка начинается па задней поверхности, переходит па жевательную и язычную, отделяя заднеязычный бугор. Третья бороздка расположена в середине жевательной поверхности, соединяет две первые и отделяет переднеязычный и заднещечпый бугры.

Первый нижний прсмоляр у плотоядных характеризуется маленькой коронкой с одним зубцом и называется волчьим зубом dens lupinus. Кзади коренные зубы увеличиваются самые крупные из них P4/M1 называются секущими зубами.

Временные (молочные) зубы (dentes temporarii s. lactiei)

Анатомическое строение временных зубов в основном идентично строению постоянных. Отличает их от постоянных меньший размер (более выраженная ширина колонок по сравнению с их высотой), голубоватый цвет. В области шейки край эмали несколько утолщен и выступает в виде валика. В альвеолярной дуге временные зубы расположены более вертикально, что обусловлено расположением зачатков постоянных зубов позади корней временных. Во временных зубах отсутствует группа моляров.

Слизистая оболочка полости рта так же, как и кожа, имеет эктодсрмальнос происхождение, однако значительно отличается от последней. Хотя эпителий полости рта имеет признаки многослойного плоского, характерного для кожи, тем не менее, он отличается по гистологическому строению. В отличие от эпидермиса кожи, состоящего из базальпого, шиловидного, зернистого, блестящего и рогового слоев, эпителий слизистой оболочки рта в норме состоит из двух слоев: базальпого и шиловидного. Однако в области твердого неба, десны, нитевидных сосочков языка эпителий обнаруживает тенденцию к ороговению. Наиболее выражено оно в эпителии переднего отдела твердого неба: имеется довольно толстый роговой слой с подлежащим зернистым слоем. Несколько меньше явления ороговения выражены в эпителии десны. Считается установленным, что ороговение эпителия слизистой оболочки рта происходит в тех участках, которые испытывают наибольшую нагрузку при жевании. Это дает основание утверждать, что

процесс ороговения в эпителии полости рта носит защитный характер в ответ на механические и химические воздействия. Эпителий полости рта характеризуется высоким содержанием нуклеиновых кислот. Наибольшее содержание РНК выявлено в базальном слое и прилежащем к нему слое 6-7 рядов шиловидных клеток.

Слюна и ее физиологическая роль

Слюна продукт секреторной деятельности грех пар слюнных желез (околоушные, подъязычные и подчелюстные) и большою количества мелких, располагающихся в слизистой оболочке полости рта. Слюна имеет слабощелочную (pH 6,8-7,0) или нейтральную реакцию. Благодаря тому, что выделяется слюна, слизистая оболочка полости рта и эмаль зубов постоянно увлажнены. Слюна, получаемая из слюнных протоков, отличается от смешанной слюны (ротовая жидкость), так как в пей содержатся в большом количестве эпителиальные клетки, остатки пищи, микроорганизмы, слюнные тельца, представляющие собой нейгрофильные лейкоциты, эмигрировавшие через слизистую оболочку. Слюна по своему составу сложный секрет, содержащий органические и неорганические вещества.

1.2.1. Структурные особенности зубного органа у собак

Зубы плотоядных располагаются в зубных альвеолах alveoli dentales челюстей и закреплены в них особым соединением вколачиванием gomphosis. Такие зубы относят к гекодонтному типу.

Зубы плотоядных относят к типу короткокоропковых brachiodontes, т.е. характеризующихся наличием коронки и корня, разделенных шейкой зуба.

Коронка зуба corona dentis часть зуба, выступающая в полость рта и покрытая эмалыо. На коронке зуба различают губную (или щечную) поверхность, противоположную ей язычную поверхность и жевательную поверхность fades masticatoria. Последняя обращена к соответствующему зубу другой челюсти. На коронке любою зуба принято различать 5 поверхностей: **преддверную** (лицевую) fades vestibularis (facialis), обращенную в губное или защечное преддверие

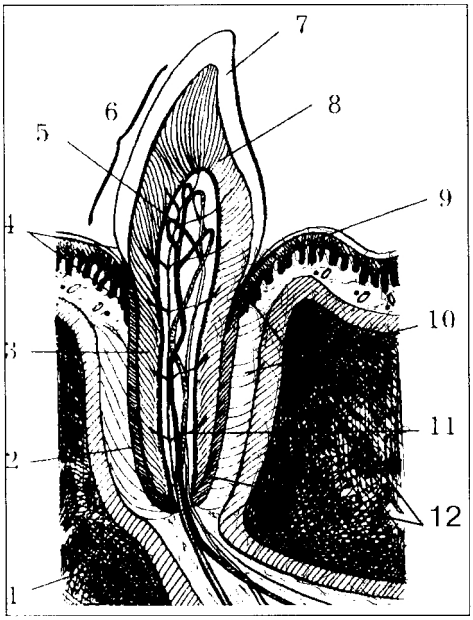

Рис. I. В чубах временного и постоянного прикуса плотоядных различают: ***коронку (corona dentis)*** *часть зуба, выступающую в полость рта (6),*
корень зуба (radix dentis), *который находится в альвеоле (12). п*
шейку зуба (colum dentis) *анатомическое образование, где коронка зуба переходит в корень (4):*
1 альвеолярная часть челюстной кости: 2 цемент; 3. 8 - дентин; 5 полость зуба; 7- эмаль: 9 десневой край; 10 альвеолярная щель; II - сосудисто-нервный пучок.

роговой полости; **язычную** facies lingualis, обращенную в полость рта; **контактные** facies contactus ими контактируют прилежащие зубы одной аркады, их две у каждого зуба (за исключением последнего моляра): мезиальная (медиальная) facies mesialis, направленная в сторону первого резца (у самого первого резца она находится у медианной плоскости), и дистальная facies distalis, направленная в противоположную сторону; **смыкания, или жевательную,** окклюзионную facies occlusalis поверхность соприкосновения с зубами противоположной аркады при смыкании челюстей.

Зарубежные авторы применяют отличающуюся от вышеуказанной терминологию. Так, прикусной поверхностью называют «плоскую трущуюся поверхность моляров»; проксимальными - «поверхности зуба, контактные с другим зубом»; дистальной - по направлению от лицевой поверхности зуба, медиальной к лицевой поверхности зуба; язычной - поверхность зуба, обращенную к языку (для зубов верхней челюсти - нёбной).

Клинической коронкой принято обозначать часть зуба, возвышающуюся над поверхностью десны и обращенную в полость рта. Размер клинической коронки может отличаться от размера анатомической.

Шейка зуба collum (cervix) dentis небольшое сужение, в области которого коронка переходит в корень. Шейку зуба охватывает десна. В области шейки проходит эмалево-цементная граница, наиболее выраженная у взрослых животных.

Клиническая шейка это линия прочного прикрепления десны к зубу. Клиническая шейка может быть выше или ниже анатомической.

Корень зуба radix dentis часть зуба, погруженная в зубную альвеолу и покрытая цементом. Корень оканчивается верхушкой корня apex radicis dentis, на которой имеется отверстие верхушки foramen apicis dentis.

Количество корней у собак варьирует от 1 до 3. Данные относительно количества корней постоянных зубов у собаки отражены в *табл. 1.*

Таблица 1

Количество корней зубов у собак

Верхние зубы	Резцы	Клыки	П1	П2	П3	П4	М1	М2	
Корни	1	1	1	2	2	3	3	3	
Нижние зубы	Резцы	Клыки	П1	П2	П3	П4	М1	М2	М3
Корни	1	1	1	2	2	2	3	3	3

Корпи соседних зубов отделены друг от друга межальвеолярными перегородками septa interalvcolaria, а корни одного зуба мсжкорпсвыми перегородками альвеол соответствующих костей.

Клинический корень это част ь зуба, погруженная в альвеолу. С возрастом клинический корень становится меньше анатомического.

Возрастные изменения зубного аппарата у собак

С момента рождения в зубном аппарате собаки происходят постоянные, более или менее интенсивные изменения. К таковым относятся прорезывание молочных зубов, смс-

на их на постоянные, стачивание и выпадение постоянных зубов.

Как в отечественной, так и в зарубежной литературе, представлены данные о возрастных изменениях зубною аппарата у собак.

Данные представлены в *табл. 2.*

Данные отечественных авторов значительно отличаются от вышеприведенных и представлены в сводной *табл. 3.*

Таблица 2

Сроки прорезывания молочных и постоянных зубов у собак

Зубы	Молочных зубов, нед.	Постоянных зубов, мес.
Резцы	**2-4**	**3-5**
Клыки	**3-5**	**4-7**
Премоляры	**4-11**	**5-6**
Моляры	-	**4-7**

Таблица 3

Сроки прорезывания молочных зубов и их смены у собак

Вид зуба	Возраст
Все зубы отсутствуют, нед.	до 3-4
Молочные клыки, нед.	более 3-4
Молочные резцы, нед.	4-5
Молочные премоляры Р2, РЗ. нед.	4-6
Молочные премоляры Р4, нед.	6-8
Премоляры Р1 (вставные зубы), мес.	3-5
Смена зацепов, мес.	2-4
Смена средних, мес.	3-5
Смена окрайков, мес.	4-6
Смена клыков, мес.	4-5
Прорезывание Ml, мес.	4-5
Прорезывание М2, мес.	5-6
Прорезывание МЗ, мес.	6-7

Таблица 4

Возрастные изменения постоянных резцов у собак

Изменения	Возраст, годы
Резцы с тремя зубцами, остроконечные	1
Зацепы теряют зубцы	2
Средние резцы теряют зубцы	3
Окрайки теряют зубцы	4-5
Вся коронка стирается	10-12
Главные бугры зацепов и средних резцов нижней челюсти стерты	2,5
Главные бугры зацепов снизу и сверху, средних резцов снизу стерты	3,5
Главные бугры зацепов и средних резцов снизу и сверху стерты	4,5
Главные бугры есть только на верхних окрайках	5,5
Трущиеся поверхности резцов обратноовальны	10
Зацепы верхней и нижней челюсти выпадают	12
Резцы выпали	16

Как видим, данные о прорезывании постоянных премоляров отсутствуют.

Постепенное стачивание зубов с возрастом является физиологическим процессом. Благодаря постоянному отложению цемента в области верхушки зуба, компенсируется стирание коронки в результате изнашивания эмали и обеспечивается сохранение постоянства общей длины зуба. Указанная компенсаторная реакция, обусловленная отложением цемента и нацеленная на поддержание размеров клинической коронки, именуется пассивным прорезыванием зуба.

1.2.2. Структурные особенности зубного органа у КРС

На верхней челюсти отсутствуют все резцы, но их заменяет особое утолщение слизистой оболочки, покрытое роговым слоем. В отличие от коренных зубов коронки резцов имеют форму расходящихся лопаток, а корни форму сходящихся

лопаток. У более массивных коренных зубов жвачных животных на жевательной поверхности расположены валики, образующие луночки.

1.2.3. Структурные особенности зубного органа у лошадей

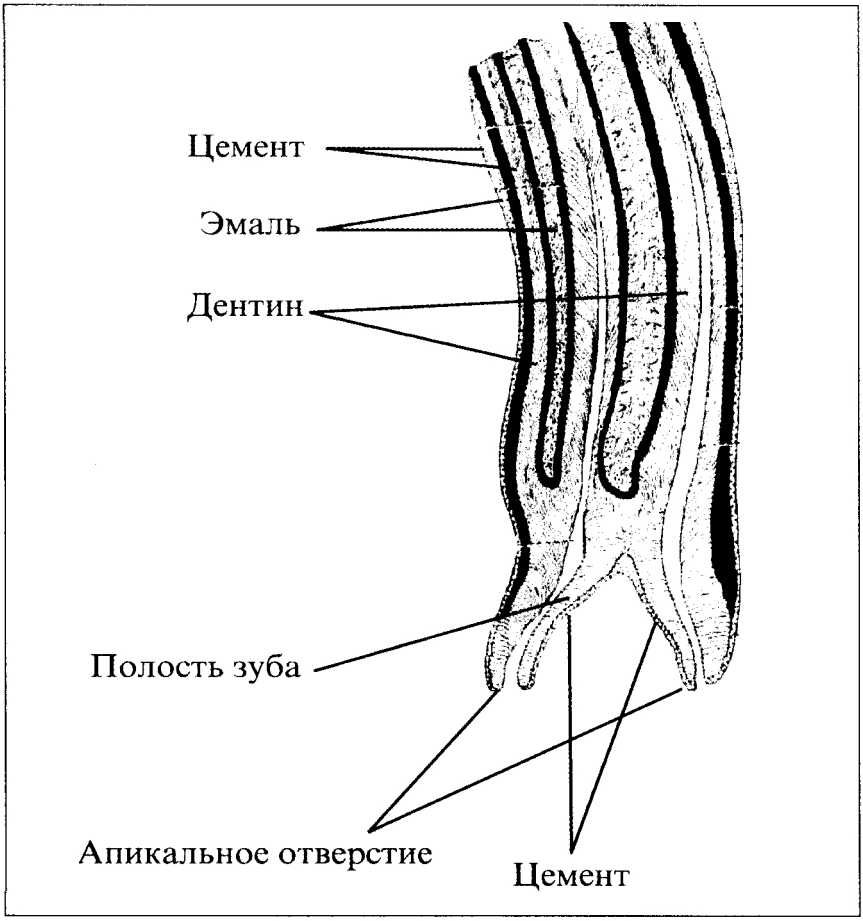

Рис. 2. Продольный разрез верхнечелюстного коренного зуба лошади

У лошадей зубы длиннокоронковые, корни сидят в глубоких луночках и с возрастом укорачиваются на 2-3 мм в год. Аркады верхних зубов поставлены несколько шире, чем нижних. Данное размещение зубов служит причиной неравномерного стирания поверхностей зубов: внутренний край верхне-